

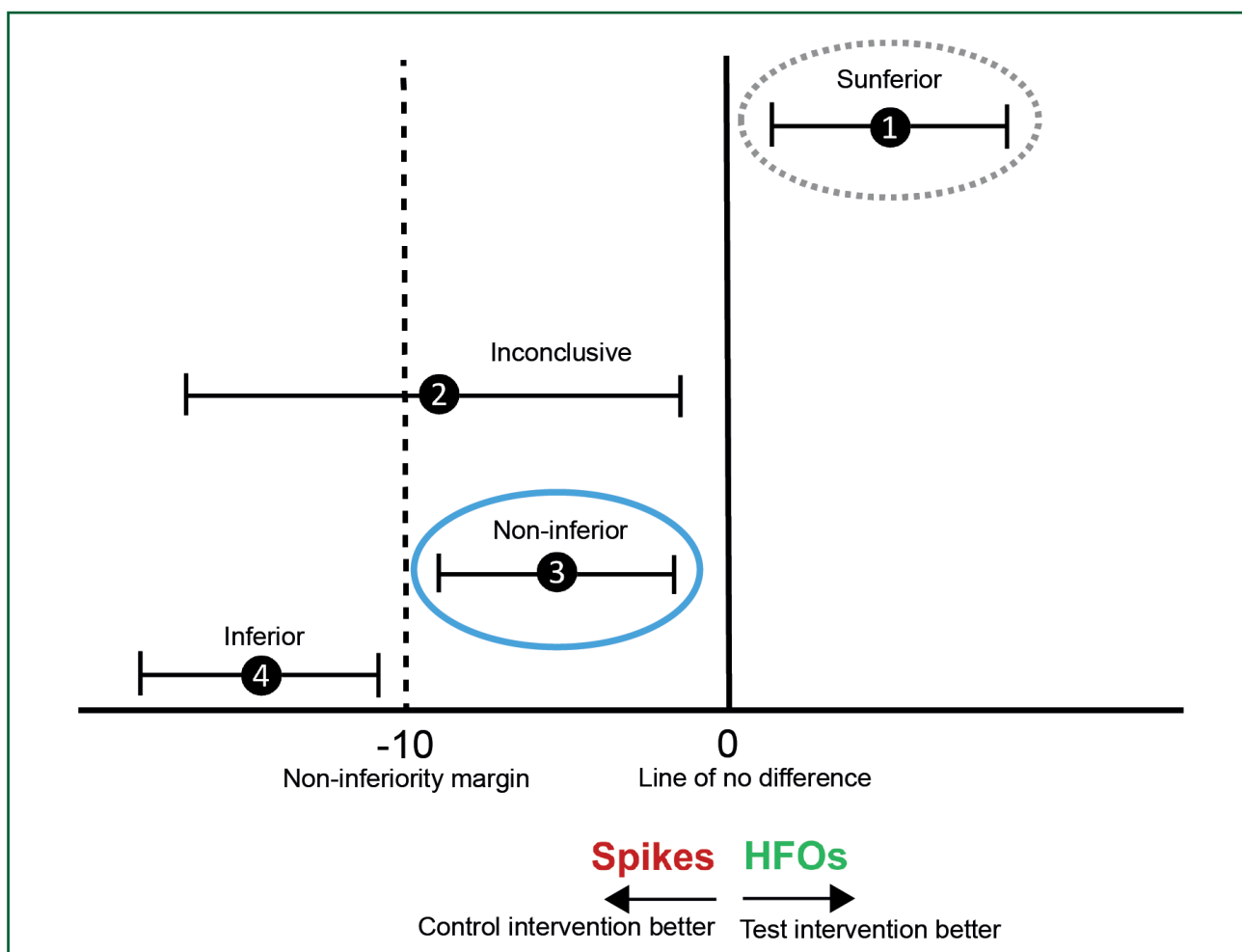
Door: Maryse van 't Klooster (m.a.vantklooster-2@umcutrecht.nl), Willemieke Zweiphenning (w.j.e.m.zweiphenning-3@umcutrecht.nl), Maeike Zijlmans (g.j.m.zijlmans@umcutrecht.nl), Functionele Neurochirurgie & Epilepsie, Universitair Medisch Centrum Utrecht.

De HFO-trial: resultaten van een *Randomised Controlled Trial* in epilepsiechirurgie

Hoog Frequente Oscillaties (80-500 Hz) worden al bijna twintig jaar genoemd als een nieuwe en betere EEG-biomarker voor het afgrenzen van het epileptische hersenweefsel dan de nu gebruikte pieken. Hier wordt het resultaat gepresenteerd van een unieke en zeldzame *randomized controlled trial* met als doel het verzamelen van prospectieve bewijslast voor het klinische gebruik van hoog frequente oscillaties als biomarker tijdens epilepsiechirurgie.

Epilepsiechirurgie is de enige curatieve behandeling voor mensen met focale epilepsie. De kans op aanvalsvrijheid één jaar na operatie ligt tussen de 36 tot 84%. Tijdens de

operatie kan gebruik worden gemaakt van intra-operatieve electrocorticografie (ECoG) om op basis van interictale pieken het epileptisch hersenweefsel af te grenzen. Dit



Figuur 1 Het non-inferiority design om te toetsen of tailoring op basis van HFOs (nieuwe behandeling) vergelijkbare, of in ieder geval geen slechtere, resultaten geeft dan tailoring op basis van spikes (bestaande behandeling).

noemen we *tailoring* van de resectie. Wetenschappelijk onderzoek van de laatste twintig jaar laat zien dat hoog frequente oscillaties (HFOs, 80-500 Hz) een mogelijk nog preciezer biomarker voor het epileptische weefsel zijn dan interictale pieken. Het achterblijven van HFOs na een resectie, in het bijzonder *Fast Ripples* (250-500Hz), lijkt geassocieerd te zijn met recidiverende aanvallen. Wij testten middels een *randomized controlled trial* (RCT) de non-inferioriteit (figuur 1) van HFO- versus spike-gebaseerde *tailoring* met betrekking tot aanvalsvrijheid één jaar na operatie. Oftewel, levert *tailoring* gebaseerd op HFOs vergelijkbare, en in ieder geval geen slechtere, resultaten op dan interictale pieken? Hierbij wordt uitgegaan van een zogenoemde non-inferiority margin, oftewel we vonden het acceptabel als de resultaten van de HFO-groep maximaal 10% slechter zouden zijn dan die van de spike (interictale pieken)-groep om te spreken van non-inferioriteit. Het voordeel van een non-inferiority design is dat men een minder grote onderzoekspopulatie nodig heeft dan bij een RCT gebaseerd op een superiority design.

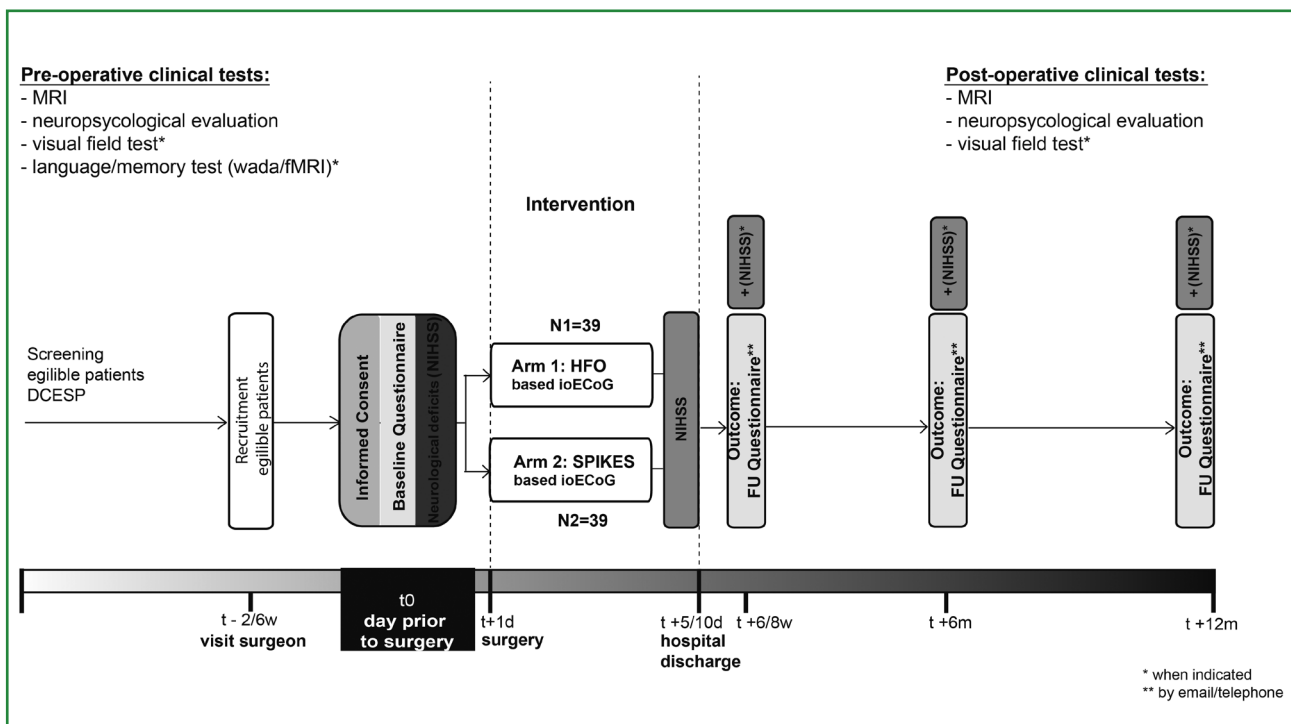
Randomized controlled trial

In de periode oktober 2014 tot januari 2020 werden in totaal 78 volwassenen en kinderen die een focale – meestal met zichtbare of veronderstelde structurele afwijking – epilepsie operatie met intra-operatieve ECoG zouden ondergaan geïnccludeerd in de HFO-trial. In figuur 2 is een overzicht van het studie protocol weergegeven. Deelnemers werden random toegewezen aan de HFO- of spike-arm (1:1), gestratificeerd voor temporaalkwab-

epilepsie. Tijdens de operatie werd in de spike-groep getailored op basis van interictale pieken (*spikes*), beoordeeld door de klinisch neurofysioloog, en in de HFO-groep op basis van visuele beoordeling van HFOs door twee ervaren HFO-onderzoekers.

De uitdagingen bij het uitvoeren van met name de intra-operatieve beoordeling van HFOs waren:

- 1 Veel van de apparatuur aanwezig in de operatiekamer zorgt voor hoogfrequente ruis en/of artefacten in het ECoG-signaal, denk aan de operatiemicroscop en de warmtedeken.
- 2 Visuele analyse van HFOs kost extra tijd, HFOs zijn heel kleine oscillerende golfjes in het signaal en om deze te kunnen zien moet het opgenomen signaal eerst gefilterd worden met een hogere orde *finite impulse response* filter > 80 Hz of >250 Hz en in de tijd uitgerekt worden en vergroot. Visuele beoordeling kan dus niet *real-time*. Per operatie was maximaal vijftien minuten extra tijd nodig om de signalen te beoordelen.
- 3 Onderscheid maken tussen fysiologische en pathologische HFOs: Eloquent cortex in het brein kan ook fysiologische HFOs genereren, bijvoorbeeld de hippocampus en de visuele cortex. Patiënten met occipitale laesies werden daarom uitgesloten van deelname. Hoewel fysiologische HFOs er vaak iets anders uit zien dan pathologische HFOs, moet je hier als beoordelaar zeer beducht op zijn.
- 4 Hoe de besluitvorming wordt beïnvloed. De onderliggende vraag kan zijn om bij de laesie te helpen definiëren hoe uitgebreid de laesie is, maar een onder-



Figuur 2 HFO-trial protocol. Voor details zie publicatie van het studie protocol in Van 't Klooster et al. (2015).

liggende vraag kan ook zijn of iemand met een laesie in de temporaalkwab wel of niet aanvullend een amygdalohippocampectomie nodig heeft.

Het voordeel van HFOs is dat zij zich, in tegenstelling tot pieken, beter lijken te lenen voor geautomatiseerde detectie. Dit maakt het in de toekomst wellicht mogelijk om de chirurg tijdens de operatie *real-time* van geautomatiseerde begeleiding te voorzien.

Resultaat van de trial

De primaire resultaten zijn negatief (een publicatie hierover is in voorbereiding): aanvalsvrijheid werd bereikt in 26 van de 39 deelnemers in de HFO-groep (67%) en in 35 van de 39 deelnemers in de pieken-groep. Deze resultaten suggereren zelfs superioriteit van pieken ten opzichte van HFOs. Het is bekend dat onderliggende pathologie geassocieerd is met een goede of slechte prognose voor aanvalsvrijheid (Lamberink et al., 2020). In de HFO- en pieken-groep had respectievelijk 64% (25) en 87% (34) van de deelnemers een pathologie met goede prognose. Uni- en multivariabele logistische regressie lieten allebei zien dat pathologie een confounder was voor de uitkomst. Na correctie van de resultaten voor pathologie, bleek dat de uitkomst van de HFO-trial inconclusief was voor de gehele populatie en voor epilepsie in de temporaalkwab, en HFOs non-inferieur waren ten opzichte van pieken bij epilepsie buiten de temporaalkwab.

De resultaten van de HFO-trial waarschuwen ons om niet te veel klinische waarde te hechten aan de interpretatie van HFOs in de temporaalkwab. Wellicht heeft het meten van HFOs wel toegevoegde waarde bij epilepsie buiten

de temporaalkwab. Voor de toekomst zijn technische en rekenkundige ontwikkelingen relevant voor betere kwaliteit van de metingen (bijvoorbeeld met *high-density grid*) en betere interpretatie van het signaal.

Tot slot

De HFO-trial is een unieke RCT binnen het vakgebied van epilepsiechirurgie, een zeldzaamheid die ons nieuwe inzichten geeft (onder andere de invloed van onderliggende pathologie, re-operaties en de besluitvorming op OK) in het ontwerp van toekomstige klinische studies, in het bijzonder ten aanzien van selectie van een populatie en criteria voor stratificatie.

Dankwoord

Dit onderzoek werd mede mogelijk gemaakt door de volgende fondsen: UMCU Alexandre Suerman, EpilepsieNL, RMI Talent Fellowship, ERC Starting grant (803880), MING Fund.

Referenties

- Lamberink, H. J., Otte, W. M., Blümcke, I. et al. (2020). Seizure outcome and use of antiepileptic drugs after epilepsy surgery according to histopathological diagnosis: a retrospective multicentre cohort study. *The Lancet Neurology*, 19(9), 748–757. [https://doi.org/10.1016/S1474-4422\(20\)30220-9](https://doi.org/10.1016/S1474-4422(20)30220-9)
- Van 't Klooster, M. A., Leijten, F. S. S., Huiskamp, G., et al. (2015). High frequency oscillations in the intra-operative ECoG to guide epilepsy surgery ("The HFO Trial"): Study protocol for a randomized controlled trial. *Trials*, 16(1). <https://doi.org/10.1186/s13063-015-0932-6>.

Door: Eline Schaft (e.v.schaft@umcutrecht.nl), Maryse van 't Klooster (m.a.vantklooster-2@umcutrecht.nl), Maeike Zijlmans (g.j.m.zijlmans@umcutrecht.nl), Functionele Neurochirurgie & Epilepsie, Universitair Medisch Centrum Utrecht.

Signaalkarakteristieken in mensen met een focale corticale dysplasie

Het elektrocuticogram wordt toegepast als hulpmiddel bij de afgrenzing tussen epileptogeen weefsel en gezond weefsel tijdens epilepsiechirurgie. Mensen met een focale corticale dysplasie die intra-operatieve elektrocuticografie ondergaan hebben vaak een kenmerkend elektrocuticogram. In deze studie worden de lokaliserende en tijd-gerelateerde eigenschappen van met het elektrocuticogram gemeten pieken en hoogfrequente oscillaties geanalyseerd.

Tijdens epilepsiechirurgie kan intra-operatieve elektrocuticografie (ECoG) gebruikt worden om de neurochirurg te

gidsen. Traditioneel wordt gekeken naar interictale pieken in het intra-operatieve ECoG. Hoogfrequente oscillaties