

liggende vraag kan ook zijn of iemand met een laesie in de temporaalkwab wel of niet aanvullend een amygdalohippocampectomie nodig heeft.

Het voordeel van HFOs is dat zij zich, in tegenstelling tot pieken, beter lijken te lenen voor geautomatiseerde detectie. Dit maakt het in de toekomst wellicht mogelijk om de chirurg tijdens de operatie *real-time* van geautomatiseerde begeleiding te voorzien.

Resultaat van de trial

De primaire resultaten zijn negatief (een publicatie hierover is in voorbereiding): aanvalsvrijheid werd bereikt in 26 van de 39 deelnemers in de HFO-groep (67%) en in 35 van de 39 deelnemers in de pieken-groep. Deze resultaten suggereren zelfs superioriteit van pieken ten opzichte van HFOs. Het is bekend dat onderliggende pathologie geassocieerd is met een goede of slechte prognose voor aanvalsvrijheid (Lamberink et al., 2020). In de HFO- en pieken-groep had respectievelijk 64% (25) en 87% (34) van de deelnemers een pathologie met goede prognose. Uni- en multivariabele logistische regressie lieten allebei zien dat pathologie een confounder was voor de uitkomst. Na correctie van de resultaten voor pathologie, bleek dat de uitkomst van de HFO-trial inconclusief was voor de gehele populatie en voor epilepsie in de temporaalkwab, en HFOs non-inferieur waren ten opzichte van pieken bij epilepsie buiten de temporaalkwab.

De resultaten van de HFO-trial waarschuwen ons om niet te veel klinische waarde te hechten aan de interpretatie van HFOs in de temporaalkwab. Wellicht heeft het meten van HFOs wel toegevoegde waarde bij epilepsie buiten

de temporaalkwab. Voor de toekomst zijn technische en rekenkundige ontwikkelingen relevant voor betere kwaliteit van de metingen (bijvoorbeeld met *high-density grid*) en betere interpretatie van het signaal.

Tot slot

De HFO-trial is een unieke RCT binnen het vakgebied van epilepsiechirurgie, een zeldzaamheid die ons nieuwe inzichten geeft (onder andere de invloed van onderliggende pathologie, re-operaties en de besluitvorming op OK) in het ontwerp van toekomstige klinische studies, in het bijzonder ten aanzien van selectie van een populatie en criteria voor stratificatie.

Dankwoord

Dit onderzoek werd mede mogelijk gemaakt door de volgende fondsen: UMCU Alexandre Suerman, EpilepsieNL, RMI Talent Fellowship, ERC Starting grant (803880), MING Fund.

Referenties

- Lamberink, H. J., Otte, W. M., Blümcke, I. et al. (2020). Seizure outcome and use of antiepileptic drugs after epilepsy surgery according to histopathological diagnosis: a retrospective multicentre cohort study. *The Lancet Neurology*, 19(9), 748–757. [https://doi.org/10.1016/S1474-4422\(20\)30220-9](https://doi.org/10.1016/S1474-4422(20)30220-9)
- Van 't Klooster, M. A., Leijten, F. S. S., Huiskamp, G., et al. (2015). High frequency oscillations in the intra-operative ECoG to guide epilepsy surgery ("The HFO Trial"): Study protocol for a randomized controlled trial. *Trials*, 16(1). <https://doi.org/10.1186/s13063-015-0932-6>.

Door: Eline Schaft (e.v.schaft@umcutrecht.nl), Maryse van 't Klooster (m.a.vantklooster-2@umcutrecht.nl), Maeike Zijlmans (g.j.m.zijlmans@umcutrecht.nl), Functionele Neurochirurgie & Epilepsie, Universitair Medisch Centrum Utrecht.

Signaalkarakteristieken in mensen met een focale corticale dysplasie

Het elektrocuticogram wordt toegepast als hulpmiddel bij de afgrenzing tussen epileptogeen weefsel en gezond weefsel tijdens epilepsiechirurgie. Mensen met een focale corticale dysplasie die intra-operatieve elektrocuticografie ondergaan hebben vaak een kenmerkend elektrocuticogram. In deze studie worden de lokaliserende en tijd-gerelateerde eigenschappen van met het elektrocuticogram gemeten pieken en hoogfrequente oscillaties geanalyseerd.

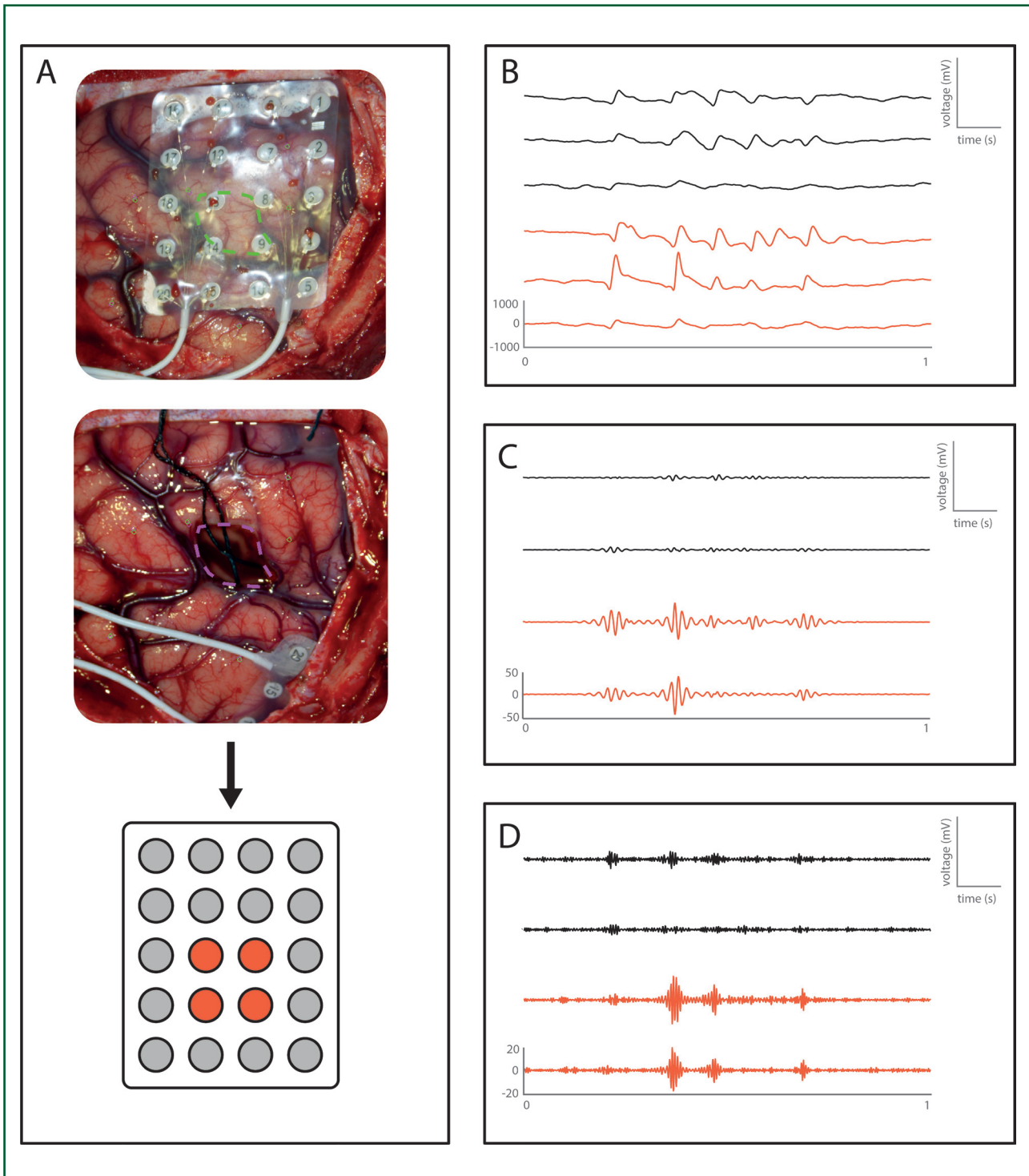
Tijdens epilepsiechirurgie kan intra-operatieve elektrocuticografie (ECoG) gebruikt worden om de neurochirurg te

gidsen. Traditioneel wordt gekeken naar interictale pieken in het intra-operatieve ECoG. Hoogfrequente oscillaties

(HFOs: ripples, 80-250Hz; fast ripples, 250-500Hz) zijn meer recent geïntroduceerde mogelijke biomarkers van epilepsie. In dit onderzoek hebben we gekeken naar lokaliserende en tijd-gerelateerde eigenschappen van pieken en HFOs. De signalen van interictale pieken en simultaan voorkomende HFOs bevatten mogelijk signaalanalytische karakteristieken die kunnen helpen in het beter afgrenzen van het epileptische hersenweefsel, in het bijzonder bij patiënten met een focale corticale dysplasie.

De studie

In deze studie richten wij ons op epilepsiechirurgie bij mensen bij wie de onderliggende pathologie een focale corticale dysplasie (FCD) is. Een FCD gaat gepaard met karakteristieke pieken in het interictale ECoG met een hoge amplitude en een patroon van continue pieken (Ferrier et al., 2006). Tijd-gerelateerde relaties tussen HFOs en pieken in intra-operatieve ECoGs zijn nog niet eerder onderzocht. Er werden 22 patiënten geïncludeerd



Figuur 1 Gebruik van de intra-operatieve foto's om geresecteerde kanalen te identificeren (A). Het resectiegebied wordt ingetekend op een post-resectie foto en deze foto wordt gematched met een foto van de betreffende situaties. Voorbeeld van pieken (B), ripples (C), en fast ripples (D) van één patiënt. De rode kanalen komen overeen met geresecteerde kanalen en de zwarte met kanalen buiten het resectiegebied.

met bewezen FCD-pathologie die tussen 2009 en 2020 zijn geopereerd en die één jaar na de operatie aanvalsvrij zijn (Engel score 1A).

Tijdens de operatie werd er gemeten met een elektroden-grid bestaande uit vier rijen met vijf elektroden (4x5 AdTech grid). Om te kunnen bepalen welke elektroden over de resectie heen en welke daarbuiten lagen, werden foto's van de posities van het grid gemaakt tijdens de operatie (figuur 1). Van iedere patiënt werd het ECoG geanalyseerd dat één minuut voorafgaand aan de resectie was opgenomen. We gebruikten een automatisch detectie-algoritme voor pieken (Gaspard et al., 2014) en HFOs (Fedele et al., 2016, Boran et al., 2019) en de detecties werden vervolgens visueel gecontroleerd.

Lokaliserende eigenschappen

Om de lokaliserende eigenschappen van de individuele detecties te vergelijken, werd het aantal detecties geanalyseerd (P: pieken, R: ripples, FR: fast ripples) in het geresecteerde gebied (res) en daarbuiten (non-res). Voor de statistische analyse gebruiken we de Wilcoxon rang sum test met een significantielevel van 5%.

Er werden 1909 pieken binnen het geresecteerde gebied gedetecteerd en 900 buiten dit gebied ($p < 0.01$). Voor ripples en fast ripples werden de volgende uitkomsten gedetecteerd: Rres 1018; Rnon-res 123; FRres 214; FRnon-res 0 (ripples, $p < 0.01$; fast ripples, $p = 0.01$).

Tijd-gerelateerde eigenschappen

Om de tijd-gerelateerde eigenschappen te analyseren, werden voor alle pieken het begin, de top en het einde van de piek handmatig gemarkeerd (Van Klink et al., 2016). Voor ripples en fast ripples zijn het begin en het einde van elk event gemarkeerd. Simultaan voorkomende pieken en HFOs zijn gedefinieerd als 'pieken en HFOs' die op hetzelfde kanaal voorkomen en enige overlap hebben in tijd. Zo beschrijven we de eigenschappen 'ripples op een piek' en 'fast ripples op een piek', zowel binnen als buiten het resectie gebied.

De totale duur van de piek (begin-eind) verschilt niet tussen het resectiegebied en daarbuiten (53.9 ms versus 54.0 ms, $p = 0.86$). De duur van begin tot de top is wel korter in het geresecteerde gebied in vergelijking met daarbuiten (22.0 ms versus 23.3 ms, $p < 0.01$) en de tijd van top tot eind is langer (31.9 ms versus 30.7 ms, $p < 0.01$). Pieken in het geresecteerde gebied zijn dus steiler dan pieken daarbuiten.

De ripples blijken gecentreerd te zijn rondom de top van de piek en de totale duur van de ripple is net iets langer

dan die van de piek (54.0 ms versus 48.8 ms). De fast ripples zijn beduidend korter dan pieken (28.2 ms versus 48.8 ms) en komen voor op het stijgende deel van de piek, tussen het begin en de top van de piek. Voor ripples op een piek geldt dat deze langer duren dan ripples die onafhankelijk van pieken voorkomen (46.2 ms versus 54.0 ms, $p < 0.01$). Ripples op een piek in het resectiegebied beginnen eerder ten opzichte van de piek dan ripples op een piek buiten het resectiegebied.

Conclusie

Wat blijkt, zowel pieken als HFOs komen méér voor in het geresecteerde gebied dan daarbuiten. Echter, tijd-gerelateerde eigenschappen van ripples ten opzichte van pieken verschillen binnen en buiten het resectiegebied. Dit zou in de toekomst de neuroloog en de neurochirurg kunnen helpen om het te reseceren gebied beter af te grenzen. Een volgende stap in het onderzoek is om na te gaan of er bepaalde afkapwaarden kunnen worden bepaald in de tijdsrelatie tussen pieken en HFOs voor de individuele patiënt. Dit onderzoek laat zien dat we ons niet moeten focussen op individuele events, maar dat er meer informatie zit in zowel de pieken als de HFOs en de tijdsrelatie hiertussen.

Referenties

- Boran, E., Ramantani, G., Krayenbühl, N., Schreiber, M., König, K., Fedele, T., & Sarneathin, J. (2019). High-density ECoG improves the detection of high frequency oscillations that predict seizure outcome. *Clinical Neurophysiology*, 130(10), 1882-1888.
- Fedele, T., van't Klooster, M., Burnos, S., Zweiphenning, W., van Klink, N., Leijten, F., ... & Sarneathin, J. (2016). Automatic detection of high frequency oscillations during epilepsy surgery predicts seizure outcome. *Clinical neurophysiology*, 127(9), 3066-3074.
- Ferrier, C. H., Aronica, E., Leijten, F. S., Spliet, W. G., Van Huffelen, A. C., Van Rijen, P. C., & Binnie, C. D. (2006). Electrocorticographic discharge patterns in glioneuronal tumors and focal cortical dysplasia. *Epilepsia*, 47(9), 1477-1486.
- Gaspard, N., Alkawadri, R., Farooque, P., Goncharova, I. I., & Zaveri, H. P. (2014). Automatic detection of prominent interictal spikes in intracranial EEG: Validation of an algorithm and relationship to the seizure onset zone. *Clinical Neurophysiology*, 125(6), 1095-1103.
- Van Klink, N., Frauscher, B., Zijlmans, M., & Gotman, J. (2016). Relationships between interictal epileptic spikes and ripples in surface EEG. *Clinical Neurophysiology*, 127(1), 143-149.